

„Ich möchte so lange wie möglich aktiv und unabhängig ohne fremde Hilfe bleiben“ Die neurokognitive Behandlung nach einem Ponsinfarkt – ein Erfahrungsbericht



Jekaterina Pogrebnaia
Ergotherapeutin

Im Folgenden gebe ich einen Einblick in meine Prüfungsfallarbeit. Ich habe im Februar 2022 die Weiterbildung zur „Fachtherapeutin für NeuroKognitive Rehabilitation (VFCR)®“ abgeschlossen. In diesem Rahmen habe ich eine Patientin mit einem Ponsinfarkt behandelt.

Was ist der Pons?

Der Pons (deutsch: Brücke) ist ein Teil des Hirnstamms. Dieser umfasst neben dem Pons auch das Mittelhirn sowie die Medulla oblongata, das verlängerte Rückenmark. Alle drei Hirnanteile spielen eine wichtige Rolle in der Signalübertragung vom Großhirn zum Rückenmark.

Der Hirnstamm reguliert lebenswichtige Funktionen wie Herzfrequenz, Atmung und Körpertemperatur und ist wichtig für die Kontrolle unserer Motorik und unserer Augenbewegungen. (1)

Das Kleinhirn (Cerebellum) empfängt umfangreiche Signale von Axonen aus dem Rückenmark und der Brücke. Die Signale aus der Brücke enthalten Informationen aus der Großhirnrinde über die Ziele von geplanten Bewegungen. (2)

Symptome eines Ponsinfarktes können sein:

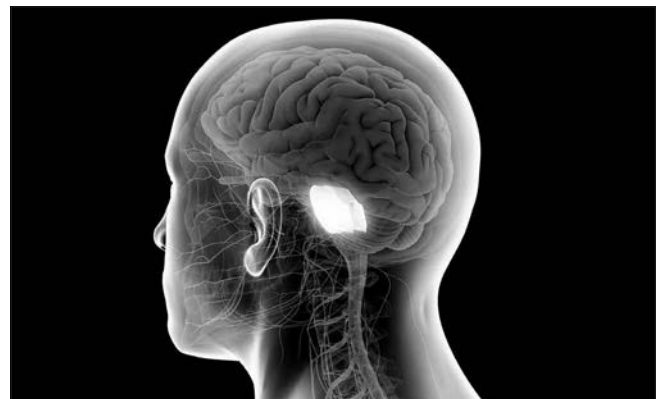- Halbseitenlähmung
- Sensibilitätsstörungen
- Sprechstörungen (undeutliches Sprechen)
- Störungen der Augenbewegungen mit Doppeltsehen
- Schluckstörungen

Blutversorgung

Der Pons wird hauptsächlich über direkte Äste aus der Basilararterie (arteria basilaris), die durch die Vereinigung der Vertebralarterien entsteht, mit Blut versorgt. Teilbereiche werden auch aus den beiden Arterien, arteria cerebelli anterior inferior und arteria cerebelli superior, versorgt, die sonst überwiegend für das Kleinhirn zuständig sind.

Wird die Blutversorgung der Pons behindert, beispielsweise durch ein Blutgerinnsel in einer Arterie, entsteht ein Hirninfarkt bzw. ischämischer Schlaganfall, der sogenannte Ponsinfarkt. (3)

Ca. fünf bis sieben Prozent aller ischämischen Schlaganfälle betreffen den Pons.



Der Pons ist ein Teil des Hirnstamms (Foto: Eraxion | 123RF) (4)

Hier starte ich mit einem Auszug aus meinem Befund, den ich für die Fallarbeit erstellt habe.

Allgemeine Informationen über die Patientin

Frau X ist 94 Jahre alt, verwitwet, hat zwei Söhne, zwei Enkelinnen und zwei Urenkelinnen.

Am 12. Oktober 2018 wurde sie mit Diagnose Ponsinfarkt links in das Universitätsklinikum eingeliefert und dort eine Woche stationär behandelt.

Während des stationären Verlaufs hat sie eine Aspirationspneumonie bekommen. Sie wurde zur akutergeriatrischen Weiterversorgung und frühgeriatrischen Komplexbehandlung in ein Krankenhaus verlegt.

Vom 12.11. - 17.12.2018 befand sie sich in einer stationären neurologischen Klinik zur Rehabilitationsbehandlung. Nach der Reha kam Frau X zur Kurzzeitpflege ins Pflegeheim.

Als ich Frau X dort kennenlernte, saß sie im Rollstuhl, wirkte traurig, verloren und weinte oft. Dennoch suchte sie Blickkontakt und hielt ihn. Der Rollstuhl war mit einem Therapietisch auf der rechten Armstütze ausgestattet auf dem der Arm lag. Der rechte Fuß stand auf der Fußstütze. Frau X war traurig darüber, dass sie nicht wieder zurück nach Hause konnte. Aber sie hat verstanden, dass sie dort nicht weiter alleine zurechtkommen würde.

Als jedoch entschieden wurde, dass sie dauerhaft im Pflegeheim bleiben sollte und sie sich mit ihren eigenen Möbeln einrichten konnte, fühlte sie sich wohler und lebte sich zunehmend mehr ein. Nach einer kurzen Zeit hatte sie auch eine Freundschaft geschlossen.

In ihrem Zimmer konnte sie sich alleine im Rollstuhl bewegen. Die betroffene rechte Extremität zeigte keine spontanen Bewegungen.

Außerhalb ihres Zimmers wurde sie im Rollstuhl überwiegend vom Pflegepersonal, Therapeuten und Angehörigen gefahren.

Nach ca. einem Jahr hat Frau X einen elektrischen Rollstuhl erhalten. Ich habe mit ihr den Umgang und das Fahren geübt. Nach kurzer Zeit beherrschte sie diesen sicher.

Frau X kann sich an das Ereignis, den Ponsinfarkt, sowie den Ablauf bis ins Krankenhaus und die Rehabilitationsbehandlungen gut erinnern. Sie sagt: „Ich habe sofort alles gemacht, was mir die Therapeuten sagten.“

Meine große Motivation lag darin, meine Finger zu bewegen. Ich wollte keine krumme, verkrampfte Hand haben wie ich es bei anderen Leuten nach einem Schlaganfall gesehen habe.“

Von ihrem Körper spricht sie immer in der ersten Person und verwendet keine Phantasienamen für eine Extremität oder die betroffene Körperseite. Frau X ist ihre Defizite bewusst. Sie sagt, dass sich der rechte Arm und auch das rechte Bein schwer und kraftlos anfühlen. „Wenn ich den Arm hochhebe, habe ich das Gefühl, der Arm fällt wieder runter“. „Der Arm hat keine Gewalt“.

Am Anfang benötigte sie Unterstützung beim Transfer, konnte aber zunehmend mehr übernehmen. Sie hat schnell gelernt und kann jetzt den Transfer ohne Hilfestellung selbstständig durchführen. Sie hat keine weiteren Hilfsmittel.

Ergebnisse genutzter Assessments

Mit Frau X habe ich den DeRenzi Apraxie Test durchgeführt. Sie hat 65 von 72 möglichen Punkten erreicht. Eine Apraxie kann mit diesen Testergebnissen ausgeschlossen werden. Da Frau X rechtsseitig betroffen ist, wurde der Test mit der linken Körperhälfte durchgeführt. Hier zeigte sie bei einigen Aufgaben die Schwierigkeit, die Imitationen nachzumachen.

Sie zeigte bei der Bewegung, 3 Mal zu schnipsen, mit der

linken Seite große Schwierigkeiten. Auch mittels Imagination funktionierte das nicht. Meine Hypothese war, dass durch die Beschädigungen im Pons die Motoneuronen nicht zum Muskel weitergeleitet werden können.

Nach dem Test und den Ergebnissen (65 Punkte) hat sie gesagt: „Nicht schlecht für eine 93jährige!“

Ziele, Wünsche der Patientin

Auf Nachfrage benennt Frau X als Ziel für die ergotherapeutischen Behandlungen „ich möchte meine Ohrringe selber wieder anziehen können. Das Pflegepersonal hat für so etwas keine Zeit“.

Bewegung

Auf Wunsch der Patientin haben wir überwiegend mit der oberen Extremität gearbeitet.

Sie meinte: „Ich habe ein künstliches Hüft- und Kniegelenk und einen versteiften rechten Fuß nach einer Fraktur. Da lässt sich nicht mehr viel machen. Mit meinem elektrischen Rollstuhl kann ich mich relativ gut bewegen, aber den Arm brauche ich. Deswegen möchte ich mich lieber auf den rechten Arm konzentrieren.“

Meine Beobachtungen und meine Hypothesen:

Frau X sitzt in einem elektrischen Rollstuhl. Das rechte Bein ist leicht nach vorne gestreckt. Ihr Körpergewicht ist etwas mehr auf dem rechten Oberschenkel und auf der rechten Gesäßhälfte. Der Rumpf ist auf der rechten Seite leicht verkürzt. Beide Arme liegen auf dem Oberschenkel. Die rechte Schulter ist etwas tiefer als die linke. Den Kopf hält sie gerade.

Meine Hypothese: reduzierte Druckwahrnehmung, fehlende Wahrnehmung für eine korrekte Körpermitte.

Nachdem sie sich auf einem Foto gesehen hat, konnte sie ihre Sitzposition wahrnehmen und dann selbstständig verlagern und korrigieren.

Sie kann den Transfer ohne Hilfestellung selbstständig durchführen. Vor dem Aufstehen zieht sie das rechte Bein mit ihrem linken Arm näher. Beim Aufstehen stützt sie sich mit beiden Armen auf der Armlehne ab. Sie ist etwas schnell und steif, kommt leicht aus dem Gleichgewicht und schwankt bevor sie stabil steht. Sie steht frei ohne Hilfsmittel. Sie belastet das linke Bein mehr. Beim Aufstehen zeigt sie Irradiationen im rechten Arm (Arm ist in leichter Abduktion, leichte Flexion im Ellenbogen). Das rechte Knie ist in Überstreckung.

Hypothese: kinästhetisches Wahrnehmungsdefizit im rechten Knie.

Frau X kann ein paar Schritte machen, sodass der Transfer möglich ist. Dabei muss sie sich mit beiden Händen an einem stabilen Gegenstand festhalten.

Ihre rechte Hand benutzt sie zum Halten, z. B. um eine Flasche zu öffnen. Beim Greifen eines Glases, welches auf einem Tischchen steht, kann sie den Arm nicht komplett strecken. Sie kompensiert mit der Schulter und beugt den Rumpf nach vorne. Wenn der Arm auf dem Tisch liegt (Vergrößerung der Unterstü­tzungsfläche), kann sie ihn vollständig strecken um einen Gegenstand ohne Pathologien zu greifen.

Spezifische Motorik

ARD

Frau X zeigt keine abnorme Reaktion auf Dehnung. Alle Gelenke sind gut beweglich.

Abnorme Irradiation (AIR)

Beim Stehen, Gähnen und beim Greifen mit der linken Hand, zeigt sie Irradiationen im rechten Arm und in den Fingern.

Elementare Schemata

Frau X zeigt elementare Bewegungsschemata in der rechten oberen Extremität.

Rekrutierungsdefizit (RD)

Sie zeigt bei Aufforderung zur Bewegung der rechten Extremität sowohl ein qualitatives als auch quantitatives Rekrutierungsdefizit.

Übungen:

Wir arbeiten sitzend auf einem Stuhl mit Rücken- und Armlehne oder sie sitzt im Rollstuhl. Die Augen sind bei dieser Übung geschlossen.

1. Übung

- Erkennen von verschiedenen Kreisbewegungen im Sitzen
- Erkennen von Buchstaben und Zahlen

Diese Übung wird vorsichtig mit dem gestreckten rechten Arm im 1. Grad durchgeführt, sie soll die Kreise, Buchstaben oder Zahlen, erkennen. Die Patientin lernt so, Bewegungen der rechten oberen Extremität zu spüren und Positionsveränderungen zu unterscheiden. Die Übung kann in mehreren Ebenen durchgeführt werden.

Inhalt:

Verringerung des kinästhetischen Defizits, Veränderung der kortikalen Repräsentationen



2. Übung

- Erkennen verschiedener Positionen im Ellenbogen in Flexion und Extension.

Die Übung wird im 2. oder 3. Grade ausgeführt. soll gewichtsausgleichende Fähigkeiten des gesamten rechten Arms wiederherstellen, während die bewegliche Auflagefläche (ein Rollbrett) verändert wird. Extension und Flexion des Ellenbogens wieder erlernen.

Übungsablauf:

Frau X sitzt auf einem Stuhl, ihr rechter Unterarm liegt auf einem kleinen Rollbrett (s. Foto 3). Auf dem Tisch werden fünf Zeichen mit gleichen Abständen markiert. Die Therapeutin bewegt das Rollbrett und die Patientin soll die verschiedenen Positionen erkennen.

Ziele:

Verringerung des Rekrutierungsdefizits, Verbesserung der elementaren Bewegungsschemata, Verbesserung der fragmentierten Bewegungen.



3. Übung

- Erkennen von unterschiedlichen Stäbchen in Opposition mit Fingern

Relationen der Distanz zwischen den Fingern identifizieren. Erarbeitung der Opposition des Daumens zu den Fingern. Aufmerksamkeit auf die kinästhetischen Informationen lenken. Kontrolle Abnorme Irradiation.

Übungsablauf:

Frau X sitzt auf einem Stuhl mit Rücken- und Armlehne. Beide Unterarme und Hände liegen auf dem Tisch auf. Die Übungen werden im 2. oder 3. Grad ausgeführt. Die Therapeutin legt ein Stäbchen zwischen Daumen und einem Finger der Patientin, das sie erkennen soll. Die Patientin bewegt Daumen und Zeigefinger zueinander und kontrolliert dabei die AIR.



Ziele:

Kontrolle AIR, Verbesserung der Fragmentierung, Verbesserung der Verarbeitung kinästhetischer Informationen

4. Übung

- Erkennen von unterschiedlichen Stäbchen

Inhalt:

Erkennen der unterschiedlichen Höhen der Stäbchen, Wiedererlangung selektiver Fingerbewegungen, Verbesserung der kinästhetischen Informationen der Finger.

Übungsablauf:

Frau X sitzt auf einem Stuhl mit Rücken- und Armlehne. Der rechte betroffene Unterarm und die Hand liegen auf dem Tisch. Die Therapeutin führt einen Finger der Patientin entlang der Kante eines Stäbchen (3 bis 5 Stäbchen, s. Foto 4a) bis zur Spitze. Die Therapeutin lässt so die Patientin unterschiedliche Höhen spüren. Dann soll sie diese mit geschlossenen Augen wiedererkennen.

Später kann die Übung variieren (Übungsgrad oder Relation der Finger zueinander, s. Foto 4b). Die Patientin muss unterschiedliche Stäbchenlängen in Relation der Finger zueinander erkennen.

Ziele:

Verbesserung der kinästhetischen Informationen der Finger, Verbesserung der Wahrnehmung der räumlichen Beziehungen der Finger zueinander, Kontrolle der AIR.



Fazit:

Frau X hat eine gute allgemeine Aufmerksamkeit und kann Gesprächen folgen. Sie ist in der Lage, an einer Therapieeinheit von 45 Minuten konzentriert und aufmerksam teilzunehmen. Sobald die Aufmerksamkeit nachlässt, zeigt sie ES in der rechten Schulter.

Mit Beginn der Behandlung konnte sie die Imagination gut in ihren Alltag integrieren und selbstständig üben und verbessern. „In Gedanken kann ich den rechten Arm/die Hand genauso bewegen wie früher“, „der rechte Arm fühlt sich gleich an wie der linke“.

Frau X hat eine gute Lernfähigkeit und ist immer sehr motiviert. Das erleichtert den Therapieprozess.

Nach ca. 7-8 Monaten gelang es Frau X ihre Ohrringe selbstständig anzuziehen, wenn sie ihren rechten Ellenbogen auf dem Waschbecken oder Tisch abstützt. Sie hat sich sehr gefreut, als ihr dies das erste Mal gelang. Die Patientin ist mit dem jetzigen Ergebnis zufrieden. Sie sagt „für mein Alter ist es gut. Ich möchte so lange wie möglich aktiv und unabhängig ohne fremde Hilfe bleiben“.

In der Therapie werden nicht nur an den Körperfunktionen und -strukturen gearbeitet um mehr Aktivität zu erreichen. Die Patientin wird als komplexes System mit individuellen Erfahrungen und Werten betrachtet. Ihr gutes Aussehen ist sehr wichtig für sie.

Während der Behandlung wird nicht nur auf die augenscheinliche Problematik geachtet, sondern auch auf die Ressourcen der Patientin (Lernfähigkeit, Motivation, Aufmerksamkeit, Gedächtnis, Empathie, usw.) und die Umweltfaktoren (sie wohnt im Pflegeheim, das Personal hat wenig Zeit).

Sie will so viel wie möglich selbstständig machen. Dazu gehört das selbstständige Anziehen der Ohrringe, das Schneiden einer Mahlzeit oder auch das Einsortieren von

Wäsche in ihren Schrank.

Sie nimmt an allen Veranstaltungen im Heim teil. Sie ist auch im Heimberat und unterstützt dabei andere Bewohner.

Literatur:

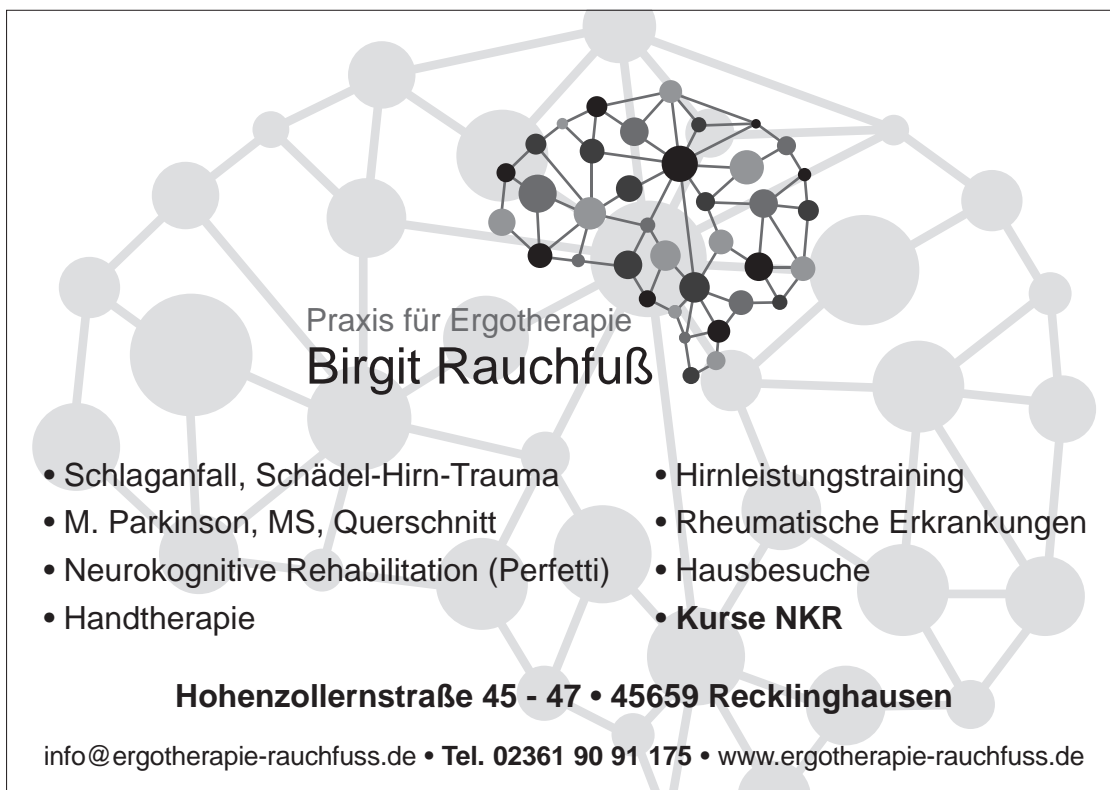
- 1) Brainstem Infarction – Autoren: Gowda, Supreeth N., Orlando De Jesus – Publikation: StatPearls – URL: <https://www.ncbi.nlm.nih.gov/books/NBK560896/>
- 2) Mark F. Bear, Barry W. Connors, Michael A. Paradiso (2009). Neurowissenschaften. Ein grundlegendes Lehrbuch für Biologie, Medizin und Psychologie. 3. Auflage. Springer. S. 210-2011
- 3) Pontine Infarction – Autoren: Malla, Gargya, Dinesh V. Jillella – Publikation: StatPearls – URL: <http://www.ncbi.nlm.nih.gov/books/NBK554418/>
- 4) <https://schlaganfallbegleitung.de/wissen/ponsinfarkt>

Vormerken

23. internationales Symposium für neurokognitive Rehabilitation

16. - 17. Juni 2022

Berufsförderungswerk Nürnberg
Schleswiger Straße 101
90427 Nürnberg



Praxis für Ergotherapie
Birgit Rauchfuß

- Schlaganfall, Schädel-Hirn-Trauma
- M. Parkinson, MS, Querschnitt
- Neurokognitive Rehabilitation (Perfetti)
- Handtherapie
- Hirnleistungstraining
- Rheumatische Erkrankungen
- Hausbesuche
- **Kurse NKR**

Hohenzollernstraße 45 - 47 • 45659 Recklinghausen

info@ergotherapie-rauchfuss.de • Tel. 02361 90 91 175 • www.ergotherapie-rauchfuss.de